

CLINIQUE CLASSE II ET L'ADO

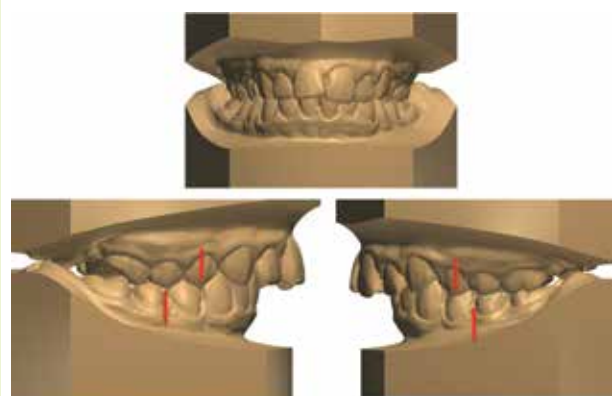
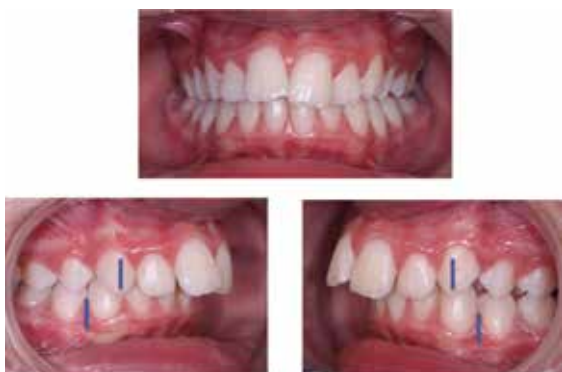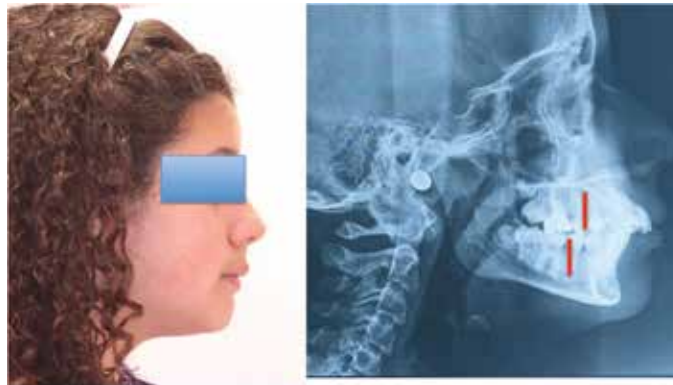


DOCTEUR ELIE CALLABE

La Classe II et l'ado :

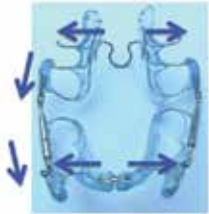le concept de la distalisation molaire par l'ancrage mandibulaire

Distaler les molaires supérieures tout en donnant sa chance de croissance à la mandibule : le déverrouillage mandibulaire. C'est le cas d'une jeune patiente de 12 ans qui présente une full Classe II division 1 avec denture définitive et un faible taux de croissance résiduelle.

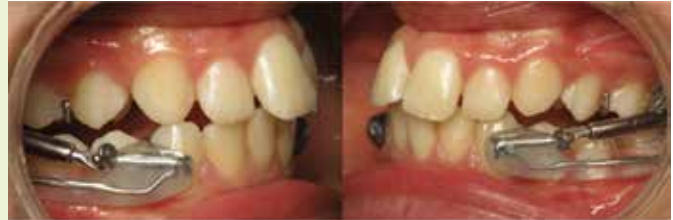
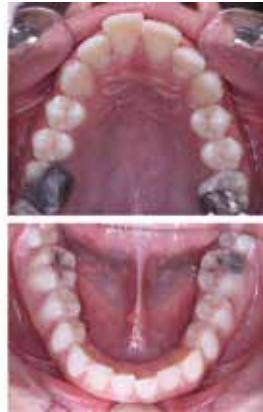
CLINIQUE CLASSE II ET L'ADO

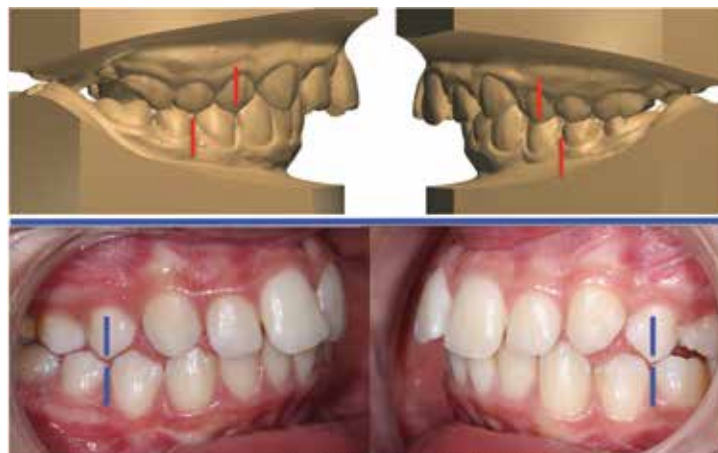
Nous avons prescrit un PUL 2 multi-actions de type « Ado ».



Prescription de PUL2 Ado:
 - Au maxillaire: Boucle de Coffin en TMA
 - Armature devant les 6 et crochets boules
 - A la mandibule: vérin d'expansion

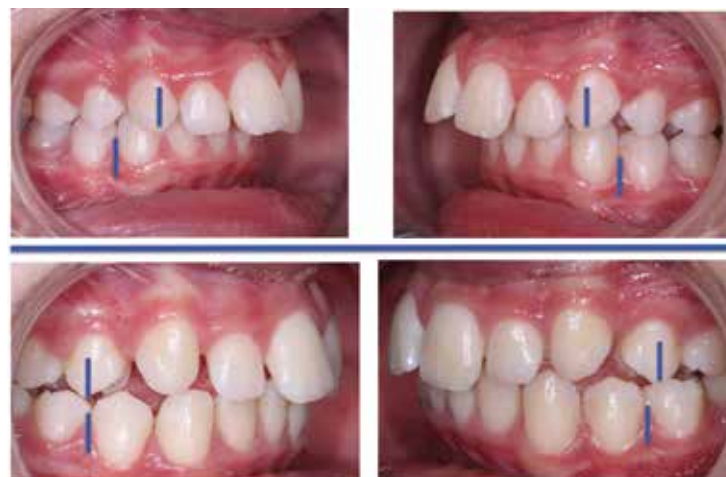

Pose du PUL 2 en position de Classe I



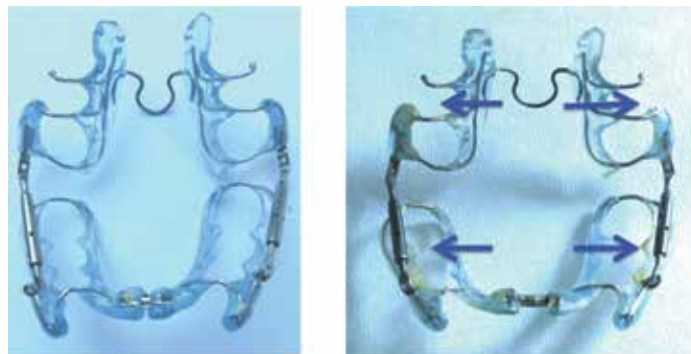
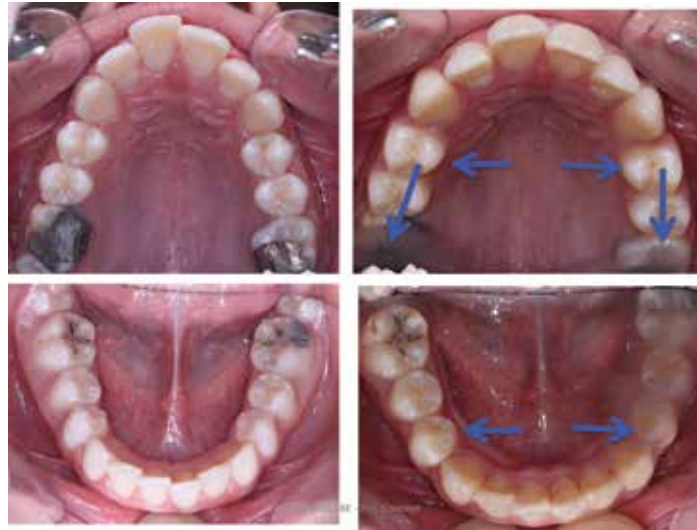Après 4 Mois de port continu 22H/24

En 4 mois, nous obtenons une Classe 1 et une harmonisation 4D : fonctionnelle, sagittale, transversale et verticale.

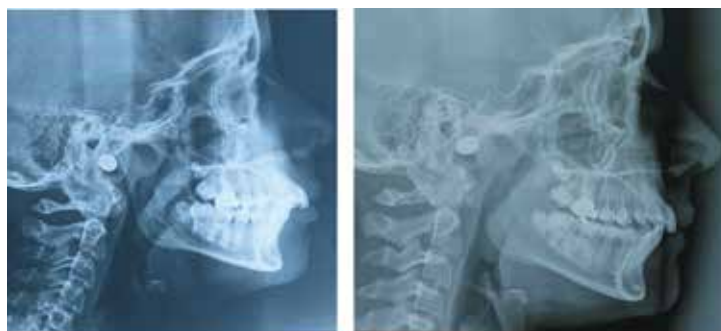

Après 9 Mois : début du fixe

Le dispositif est porté 22H/24 pendant 9 mois avant de passer à la 2° phase du multiattache.



Activation de la boucle de Coffin et du vérin d'expansion mandibulaire



Avant

Après

Harmonisation naso-labio-maxillo-mandibulaire

Par le concept de l'ancrage mandibulaire: distalisation des secteurs latéraux supérieurs tout en donnant sa chance de croissance à la mandibule.

Avantage du concept PUL : avec une coopération optimale (> 90%) nous traitons en quelques mois le sagittal, le transversal, le vertical et surtout la cause du syndrome, le verrou fonctionnel.