

CLINIQUE CLASSE III PRO-LATEROGNATHIE



DR BAPTISTE HERVY,
INTERNE
DES 3 ODF MARSEILLE

DR MICHEL LE GALL
ET DR PHILIPPE-ALLIEZ

Classe III pro-laterognathie droite : traitement ortho-chirurgical

Interrogatoire

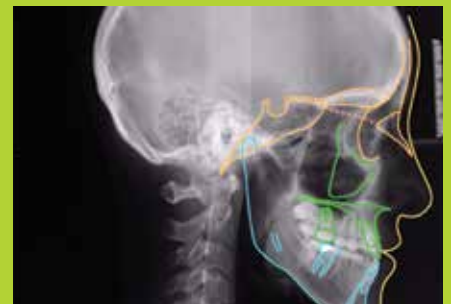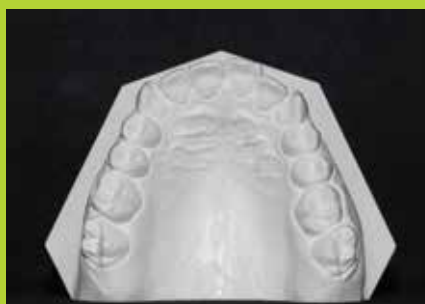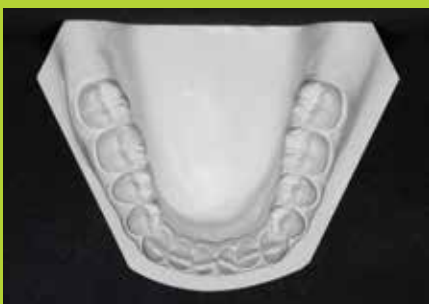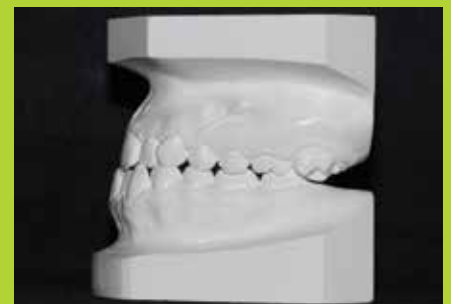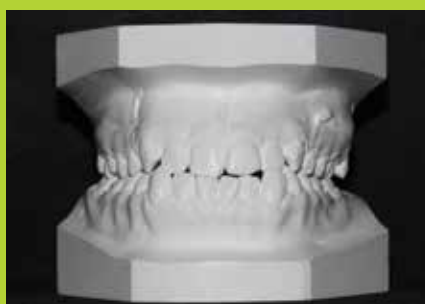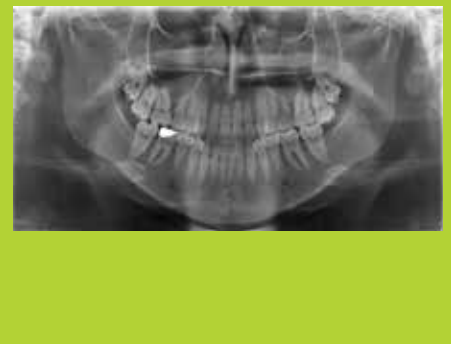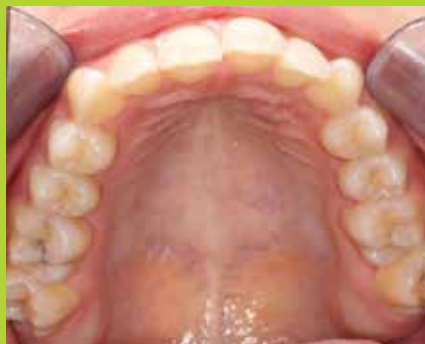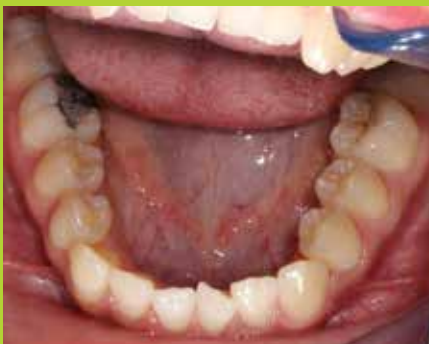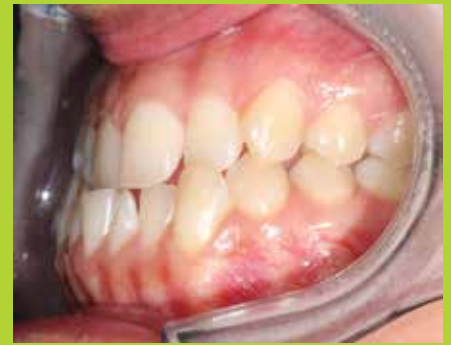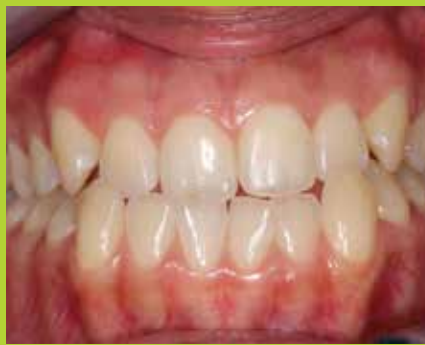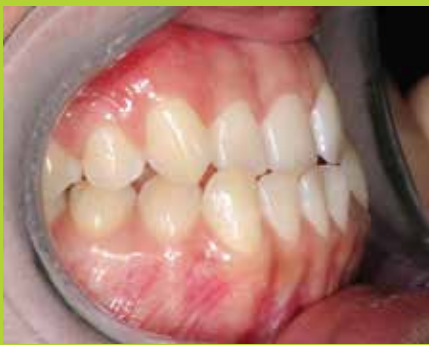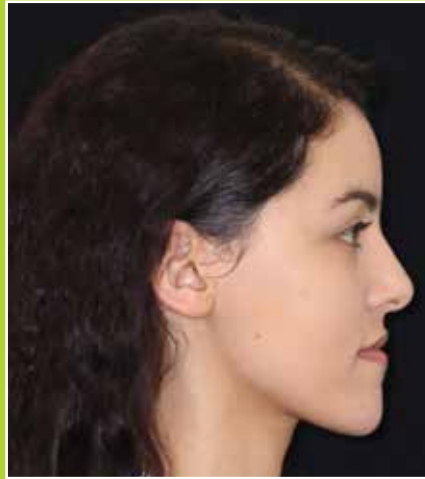Jeune fille de 22 ans.
Motif consultation : « *machoire de travers* », sourire gingival, encombrement dentaire ;
Antécédents : allergie acariens, poils de chat, pollens ;
Pas d'antécédent traumatique ;
Pas d'hérédité ;
Position de sommeil latérale gauche.

Diagnostic

SQUELETTIQUE : Classe III latérogнатie droite hyperdivergente. Pas d'hypercondylie gauche, condyles longs mais symétriques.
DENTO-ALVÉOLAIRE : classe III gauche > classe III droite avec non concordance des médianes incisives du fait de la latérogнатie mandibulaire droite.
ÉTIOLOGIE FONCTIONNELLE : langue basse et dysfonctionnelle / position de sommeil latérale gauche.
DIAGNOSTIC DIFFÉRENTIEL : latérodéviations mandibulaire / classe III par rétrognathie maxillaire / déviation médiane incisive d'origine dentaire.

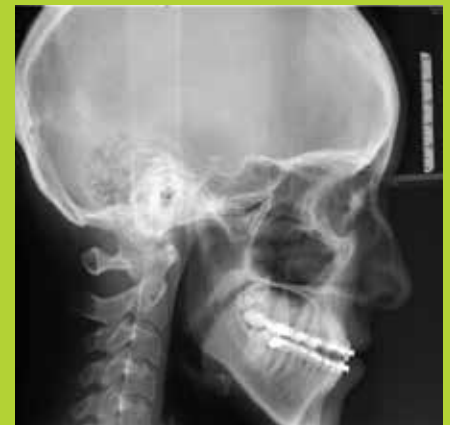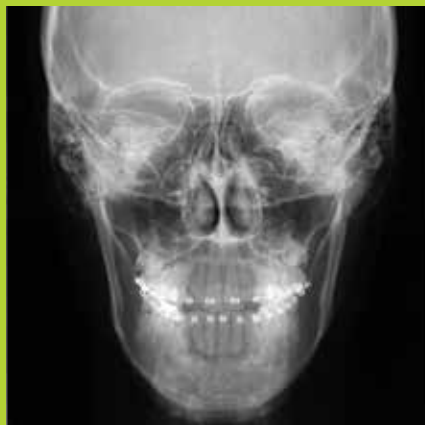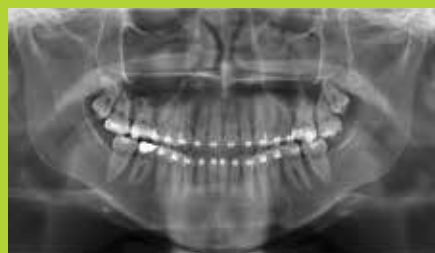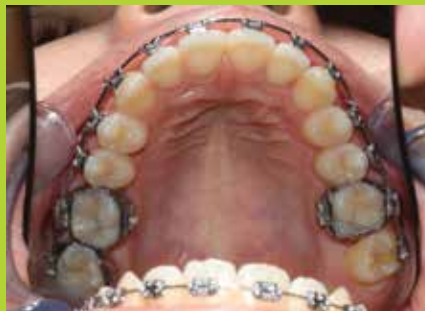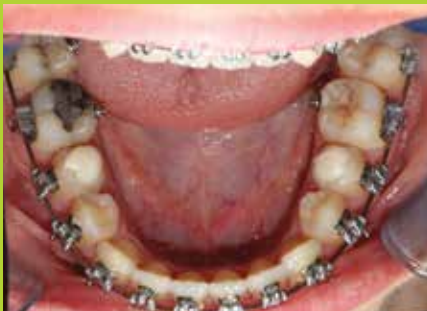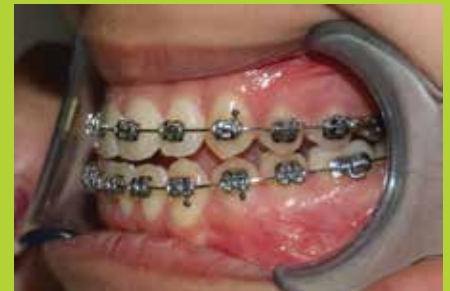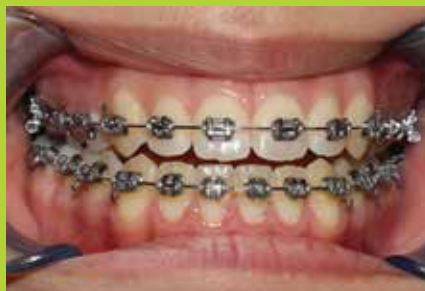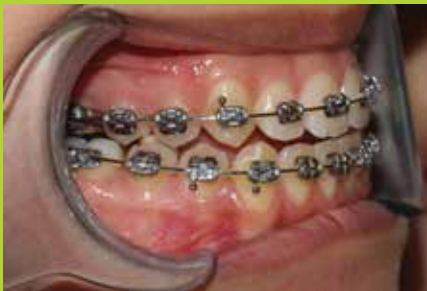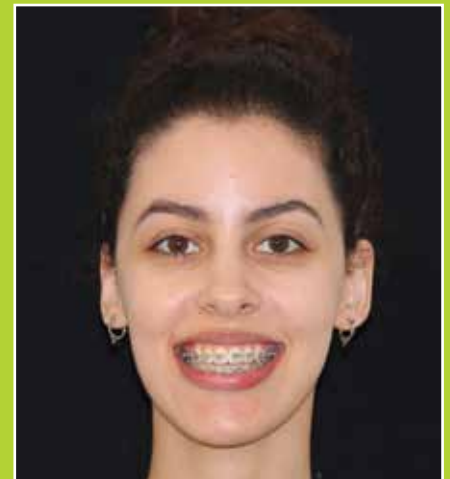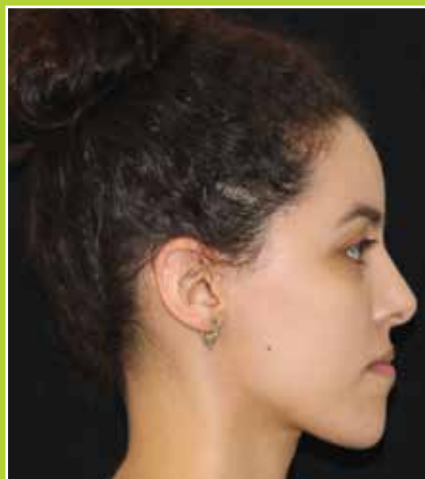PLAN DE TRAITEMENT

| OBJECTIFS | MOYENS |
|--|---|
| RÉÉDUCATION FONCTIONNELLE | |
| Rééducation linguale / étirement frein lingual / conseils comportementaux mastication et position de sommeil | Exercices et conseils donnés par l'orthodontiste |
| PRÉPARATION ORTHODONTIQUE | |
| Alignement / Nivellement | Multiattaches: NiTi: 0,014 / 0,016x0,016 / 0,016x0,022 Acier: 0,016x0,022 / 0,017x0,025 |
| Ingression 7 maxillaires | Fils plans, puis courbe de <i>spee</i> au niveau des 7 sur fil acier |
| Décompensation torque latéral mandibulaire | Adjonction de torque <i>radiculo-lingual</i> sur fil acier Collage boutons linguaux plus élastiques <i>criss-cross</i> |
| CHIRURGIE ORTHOGNATHIQUE | |
| Correction <i>pro-latérogнатie mandibulaire</i> | Ostéotomie unilatérale gauche de recul recentrage mandibulaire |
| Correction sourire gingival | Impaction maxillaire provoquant une légère autorotation mandibulaire atténuant l' <i>hyperdivergence</i> . |
| Fin correction du décalage de classe III | Avancée maxillaire |
| FINITIONS ORTHODONTIQUES | |
| Corrections sagittales | Mécanique élastique, acier 0,017x0,025 (RAP de Frost) |
| Réinstallation d'une courbe de <i>spee</i> physiologique | Fils acier tressés 0,017x0,025 avec courbe de <i>spee</i> |
| contention | 3-3 collé mandibulaire/Gouttière thermoformée maxillaire |



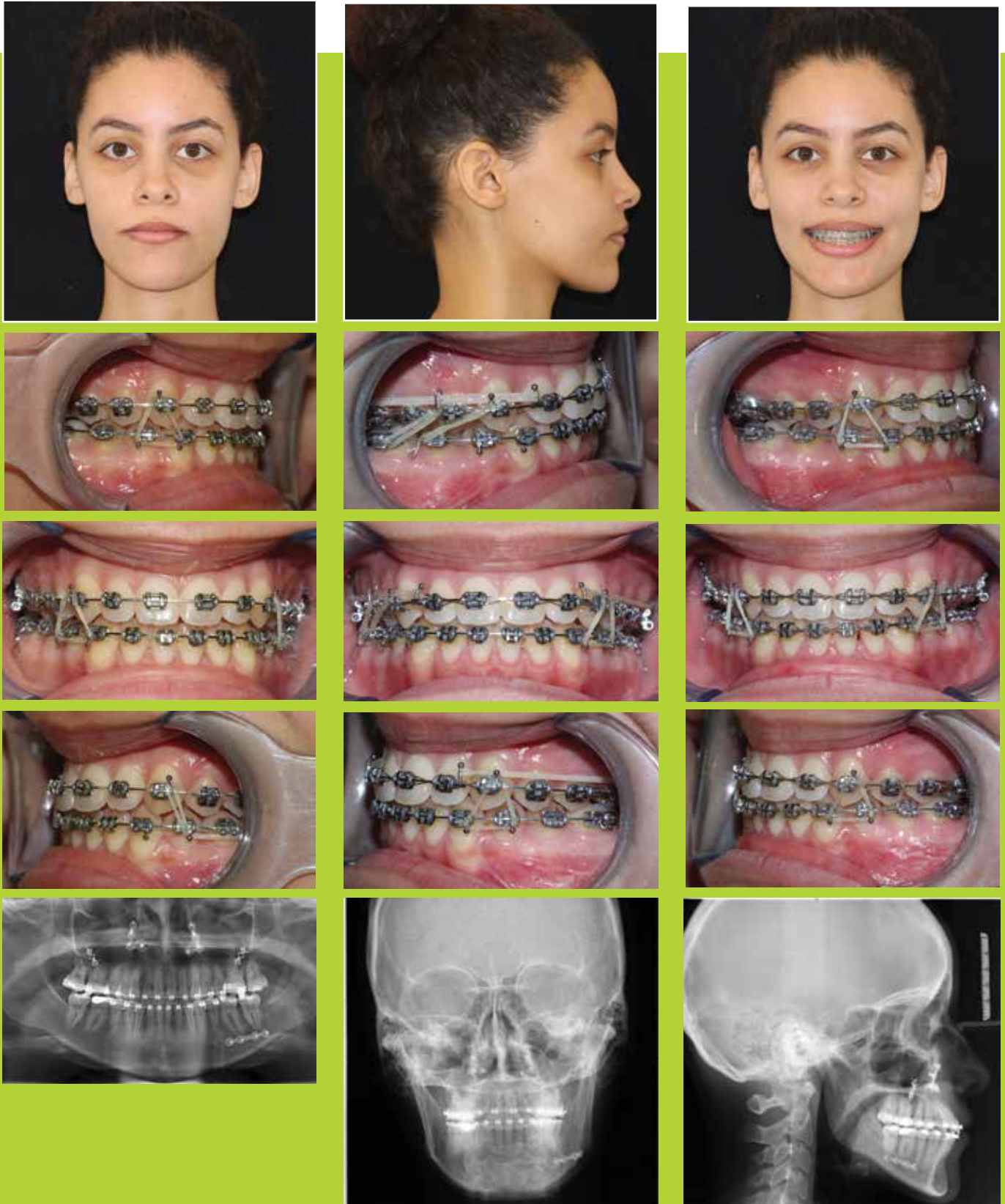
CLINIQUE CLASSE III PRO-LATEROGNATHIE**Thérapeutique****Thérapeutique ortho-chirurgicale : préparation orthodontique (10 mois)**

- Décompensation de la malocclusion et notamment d'une courbe de spee inversée avec des 7 maxillaires plus occlusale que les 6.
- Endoalvéolie mandibulaire, relative à la classe III, corrigée par l'ajout de torque radiculo-lingual et l'utilisation de criss-cross sur boutons linguaux.



Chirurgie orthognatique

Le choix du chirurgien s'est porté sur une ostéotomie sagittale unilatérale de recentrage mandibulaire. Choix justifié par un décalage transversal de faible amplitude, une santé articulaire chez un sujet jeune permettant une très bonne tolérance de la faible rotation du condyle opposé au clivage. Par la suite ce dernier se remodèle. Le recentrage s'opère par une ostéotomie sagittale gauche, donc par un recul mandibulaire. Ce choix se justifie par l'harmonie du profil et un couloir aéro-pharyngé supportant bien ce faible recul mandibulaire. Dans le même temps, une avancée maxillaire avec impaction pour diminuer le sourire gingival est réalisée. S'en suit logiquement une légère autorotation mandibulaire.



CLINIQUE CLASSE III PRO-LATEROGNATHIE**Finition orthodontique (8 mois)**

Classe I droite et classe II gauche en post-chirurgie.

Recul secteur latéral gauche maxillaire par mécanique de classe II. Le recul est favorisé par une période de remodelage alvéolaire exacerbé en post-chirurgie.

Rétraction incisives maxillaires.

Utilisation de fils tressés acier pour remettre une courbe de spee physiologique. ■

